Now Audiofonol, 2025; 14(2): 39–46
DOI: 10.17431/na/202530
CC BY-NC-ND 3.0 PL, © Autorzy

Nowa Audiofonologia®
Prace badawcze

Przesłano do redakcji: 04.02.2025
Zaakceptowano po recenzji: 03.03.2025
Opublikowano: 11.08.2025

Zastosowanie implantu ślimakowego w grupie pacjentów z urazem głowy po pobiciu – badanie retrospektywne

Cochlear implantation in patients with hearing loss due to head trauma from assault – retrospective study

Wkład autorów:
A Projekt badania
B Gromadzenie danych
C Analiza danych
D Interpretacja danych
E Przygotowanie pracy
F Przegląd literatury
G Gromadzenie funduszy

Piotr H. Skarżyński[1,2A-G], **Aleksandra Kołodziejak**[1B-F], **Emilia Czaplicka**[1B-F], **Natalia Czajka**[1B-E], **Anna Ratuszniak**[3BCE], **Marek Porowski**[4BCE], **Henryk Skarżyński**[4A-DG]

[1] Instytut Fizjologii i Patologii Słuchu, Światowe Centrum Słuchu, Zakład Teleaudiologii i Badań Przesiewowych, Warszawa/Kajetany

[2] Instytut Narządów Zmysłów, Kajetany

[3] Instytut Fizjologii i Patologii Słuchu, Światowe Centrum Słuchu, Zakład Implantów i Percepcji Słuchowej, Warszawa/Kajetany

[4] Instytut Fizjologii i Patologii Słuchu, Światowe Centrum Słuchu, Klinika Oto-Ryno-Laryngochirurgii, Warszawa/Kajetany

Streszczenie

Wprowadzenie: Urazy głowy często wiążą się z licznymi negatywnymi konsekwencjami neurologicznymi i otolaryngologicznymi, z których do najczęstszych należą uszkodzenia słuchu. W przypadku trwałej, głębokiej utraty słuchu konieczne jest zastosowanie zaawansowanych metod leczenia, takich jak implanty ślimakowe lub inne urządzenia wspomagające słyszenie. Celem niniejszego badania była ocena korzyści z wszczepienia implantu ślimakowego u pacjentów, którzy utracili słuch w wyniku urazów głowy spowodowanych pobiciem lub napaścią.
Materiał i metody: W badaniu wzięło udział 9 pacjentów, którzy utracili słuch w wyniku pobicia i zostali zakwalifikowani do operacji wszczepienia implantu ślimakowego. Przed zabiegiem u każdego pacjenta przeprowadzono badania audiometryczne, w tym audiometrię tonalną oraz słowną w polu swobodnym z dopasowanym aparatem słuchowym. Aby ocenić korzyści z zastosowania implantów ślimakowych, 12 miesięcy po operacji powtórzono badania, z tym że audiometrię słowną w polu swobodnym przeprowadzono zarówno w ciszy, jak i w szumie, z aktywnym implantem ślimakowym.
Wyniki: U badanych pacjentów wystąpił szereg konsekwencji przemocy, takich jak złamania kości czaszki czy uszkodzenia tkanki mózgu. U wszystkich badanych zaobserwowano znaczną poprawę rozumienia mowy w aktywnym implancie ślimakowym. Przed operacją średni wynik audiometrii słownej z użyciem aparatu słuchowego wynosił 1,6%, natomiast po operacji wzrósł do 61,7% w ciszy i 32% w szumie.
Wnioski: Dzięki wszczepieniu implantów ślimakowych pacjenci, którzy doznali urazów głowy w wyniku pobicia, odzyskują zdolności słyszenia i rozumienia mowy, co umożliwia im ponowny kontakt ze społeczeństwem poprzez komunikację werbalną. Złożoność i wieloaspektowość problemów związanych z urazami głowy po pobiciu implikuje potrzebę dalszych badań i rozwijania nowych metod diagnostycznych oraz terapeutycznych.
Słowa kluczowe: niedosłuch • implanty ślimakowe • urazy głowy • pobicia

Autor korespondencyjny: Aleksandra Kołodziejak, Zakład Teleaudiologii i Badań Przesiewowych, Światowe Centrum Słuchu, Instytut Fizjologii i Patologii Słuchu, Mochnackiego 10, 02-042, Warszawa; email: a.kolodziejak@ifps.org.pl

Abstract

Introduction: Head injuries are often associated with numerous negative neurological and otolaryngological consequences, one of the most common of which is hearing damage. In cases of permanent, profound hearing loss, advanced treatments such as cochlear implants or other assistive listening devices are necessary. The purpose of this study was to evaluate the benefits of cochlear implants in patients who had lost their hearing as a result of head injuries caused by beatings or assaults.
Material and methods: The study included nine patients who had lost their hearing as a result of a beating and were scheduled for cochlear implant surgery. Before surgery, each patient underwent a tonal audiometry test, including tonal audiometry and free-field speech audiometry with a matching hearing aid. To assess the benefits of cochlear implants, the tests were repeated 12 months after surgery, except that free-field speech audiometry was performed in both quiet and noise with the cochlear implant active.
Results: The patients studied had a number of consequences of violence, such as fractures of various skull bones and damage to brain tissue. A significant improvement in speech understanding was observed in all subjects with an active cochlear implant. Before the operation, the average score in speech audiometry with a hearing aid was 1.6%, while after the operation it increased to 61.7% in quiet and 32% in noise.
Conclusions: Cochlear implants give patients who have suffered head injuries from beatings the opportunity to regain their ability to hear and understand speech, enabling them to reconnect with society through verbal communication. The complexity and multifaceted nature of the problems associated with beaten head injuries underscore the need for further research and the development of new diagnostic and therapeutic methods.

Keywords: hearing loss • cochlear implants • head injuries • beatings

Wprowadzenie

Urazy głowy, obejmujące urazowe uszkodzenia mózgu (ang. *traumatic brain injury*, TBI) oraz złamania twarzoczaszki, stanowią istotne wyzwanie dla współczesnej medycyny, w szczególności w obszarze neurologii oraz otolaryngologii, zarówno z perspektywy klinicznej, jak i społeczno- ekonomicznej [1–4]. TBI jest jedną z głównych przyczyn zgonów w grupie wiekowej 15–44 lata, co prowadzi do utraty najbardziej produktywnej części populacji na świecie. W populacji pediatrycznej urazy te najczęściej wynikają z upadków, natomiast wśród młodych dorosłych dominują wypadki drogowe [5,6]. Innymi powszechnymi przyczynami urazów głowy są wypadki w domu, upadki z wysokości, pobicia i napady, często związane z nadużywaniem alkoholu [7–9]. Rozpoznanie dokładnej przyczyny urazu bezpośrednio po urazie może być problematyczne, szczególnie jeśli pacjent znajduje się pod wpływem środków odurzających, takich jak alkohol czy narkotyki, co dodatkowo utrudnia diagnostykę i ocenę kliniczną [9]. Patofizjologia urazów czaszkowo-mózgowych obejmuje zarówno pierwotne, jak i wtórne uszkodzenia. Pierwotne urazy mogą prowadzić do powierzchownych uszkodzeń tkanki skórnej oraz kości czaszki, a także głębokich urazów mózgu, uszkodzeń naczyń krwionośnych i nerwów czaszkowych. Wtórne uszkodzenia, które wynikają z procesów zapalnych i obrzęków, mogą przyczyniać się do eskalacji pierwotnych obrażeń [9–11].

W kontekście urazów głowy wynikających z pobicia czy ze stosowania przemocy badania wskazują, że urazy najczęściej powstają na skutek uderzeń, gwałtownego potrząsania, popychania oraz duszenia. Aż 80–90% ofiar przemocy domowej zgłasza urazy głowy, twarzy lub szyi. Częstość występowania tych obrażeń sugeruje, że mogą być one markerami potencjalnego narażenia na przemoc [12–14].

Urazy głowy zwykle prowadzą do wielu negatywnych konsekwencji neurologicznych oraz otolaryngologicznych. Ich częstym skutkiem są różne formy uszkodzeń słuchu, w tym niedosłuch przewodzeniowy, mieszany lub odbiorczy. Pogorszenie lub utrata słuchu w wyniku urazu głowy może być skutkiem uszkodzeń zarówno obwodowych, jak i centralnych struktur słuchowych. Urazy te mogą obejmować złamania kości skroniowej czy też wstrząśnienie błędnika, co może skutkować różnym stopniem niedosłuchu [15,16]. Częstość występowania uszkodzeń słuchu w przypadku urazów głowy jest znaczna, szczególnie w kontekście złamań kości skroniowych, które mogą prowadzić do poważnych komplikacji. Najczęstszymi objawami klinicznymi złamań kości skroniowej u dorosłych pacjentów jest krwawienie do jamy bębenkowej (hemotympanum) oraz obecność perforacji błony bębenkowej [17].

Ze względu na swoją złożoność oraz częste występowanie powikłań urazy głowy prowadzące do utraty słuchu stanowią wyzwanie kliniczne dla otolaryngologów. W przypadku trwałego, głębokiego uszkodzenia słuchu mogą wymagać zastosowania zaawansowanych metod leczenia, takich jak wszczepienie implantów ślimakowych czy zastosowania innych urządzeń wspomagających słyszenie [18,19]. Z uwagi na potencjalne konsekwencje zdrowotne obrażeń czaszkowo-mózgowych istotne jest prowadzenie dalszych badań nad mechanizmami i skutkami tych urazów, w tym nad ich wpływem na funkcje słuchowe. Monitorowanie słuchu pacjentów po urazach głowy jest kluczowe, aby zidentyfikować i leczyć ich potencjalne konsekwencje, które mogą wystąpić zarówno w okresie ostrym, jak i przewlekłym [20,21].

Celem badania była ocena korzyści z wszczepienia implantu ślimakowego u pacjentów, którzy utracili słuch po urazach głowy spowodowanych pobiciem i/lub napaścią.

Materiał i metody

Kryteria kwalifikacji

Dziewięcioro dorosłych pacjentów z utratą słuchu po pobiciu zakwalifikowano do operacji wszczepienia implantu ślimakowego. Przyjęto następujące kryteria włączenia: 1) uśrednione progi słyszenia dla częstotliwości 500, 1000, 2000 i 4000 Hz na poziomie 90 dB HL lub powyżej oraz progi przewodnictwa kostnego na granicy wydolności audiometru; 2) brak korzyści z zastosowania

Tabela 1. Dane demograficzne pacjentów
Table 1. Subjects' demographic data

Pacjent	Płeć	Operowane ucho	Wiek w dniu urazu [lata]	Wiek w dniu operacji [lata]	Konsekwencje urazu	Dolegliwości współwystępujące
1.	K	L	39	55	– złamanie podstawy czaszki – złamanie kości klinowej – wstrząśnienie mózgu	– szumy uszne obustronne – zawroty głowy
2.	K	P	13	34	– złamanie piramidy kości skroniowej – złamanie kości potylicznej – wstrząśnienie mózgu – stłuczenie płatów czołowych	– zawroty głowy
3.	M	P	9	39	– złamanie podstawy czaszki – złamanie kości jarzmowej – wstrząśnienie mózgu	– szumy uszne obustronne
4.	M	L	57	59	– złamanie kości potylicznej – stłuczenie płatów czołowych	– szumy uszne obustronne
5.	M	L	63	64	– złamanie piramidy kości skroniowej – złamanie podstawy czaszki – krwawienie śródmózgowe – wstrząśnienie mózgu	– szumy uszne obustronne – zawroty głowy
6.	M	L	22	24	– złamanie kości potylicznej – złamanie podstawy czaszki – stłuczenie płatów czołowych	– szumy uszne obustronne – zawroty głowy
7.	M	L	44	45	– złamanie kości potylicznej – złamanie kości klinowej – krwawienie śródmózgowe – złamanie kości jarzmowej – wstrząśnienie mózgu – złamanie oczodołu	– szumy uszne obustronne
8.	M	P	29	34	– złamanie piramidy kości skroniowej – wstrząśnienie mózgu – złamanie oczodołu	– szumy uszne obustronne
9.	M	P	34	48	– złamanie piramidy kości skroniowej – złamanie podstawy czaszki – wstrząśnienie mózgu – stłuczenie płatów czołowych	– szumy uszne obustronne – zawroty głowy

Opis: M – mężczyzna, K – kobieta, L – ucho lewe, P – ucho prawe

aparatu słuchowego; 3) wyniki badania rozumienia mowy poniżej 50%; 4) utrata słuchu spowodowana urazem głowy w wyniku pobicia.

Ocena audiometryczna

Przedoperacyjnie wszystkim pacjentom wykonano audiometrię tonalną w celu określenia progów przewodnictwa powietrznego oraz kostnego w zakresie częstotliwości 125–8000 Hz. Badanie zostało przeprowadzone również po 12 miesiącach po operacji w celu oceny zachowania resztek słuchowych. Przed operacją przeprowadzono również standardową audiometrię słowną z zastosowaniem list Demenko i Pruszewicza [22]. Kolejnym badaniem wykonanym przed operacją była audiometria słowna w polu swobodnym. W trakcie badania pacjenci mieli na uchu dopasowany aparat słuchowy. Badanie wykonano w warunkach ciszy z zastosowaniem głośnika znajdującego się w odległości 1 m od pacjenta. Przez głośnik podawano materiał słowny (z list Demenko i Pruszewicza) na poziomie 70 dB HL. Wynikiem badania był procent prawidłowo powtórzonych słów (ang. *word recognition score*, WRS). Po 12 miesiącach od operacji ponownie przeprowadzono badanie audiometrii słownej w polu swobodnym z aktywnym implantem ślimakowym. Badanie zostało wykonane w warunkach ciszy i w szumie, gdzie stosunek sygnału do szumu (ang. *signal-to-noise ratio*, SNR) wynosił 10 dB. Materiał słowny podawany był na poziomie 65 dB HL. Do badań użyto audiometru Madsen Itera II (GN Otometrics, Denmark) ze skalibrowanymi słuchawkami (H-39P, Telephonics, NY, USA) oraz głośnika (Indiana Line Nano 2).

Procedura chirurgiczna

Operacja wszczepienia implantu ślimakowego przeprowadzana jest w znieczuleniu ogólnym [23]. W pierwszym etapie wykonywana jest antromastoidektomia, czyli otwarcie jamy wyrostka sutkowego. Przed otwarciem wyrostka zalecane jest, szczególnie w przypadku dzieci, usunięcie dłutem odłamka warstwy korowej tak, aby po wszczepieniu wewnętrznej części implantu fragment ten wykorzystać do odizolowania jamy wyrostka sutkowego od przestrzeni podskórnej, w której mocowana jest ta część implantu.

Tabela 2. Podsumowanie danych dotyczących wszczepienia implantów ślimakowych
Table 2. Summary of cochlear implantation

Pacjent	Płeć	Operowane ucho	Czas trwania niedosłuchu [lata]	Dojście chirurgiczne	Implant	Typ implantu i elektroda
1.	K	L	16	tympanotomia tylna, okienko okrągłe	Advanced Bionics	HiRes 90k Mid-Scala
2.	K	P	21	tympanotomia tylna, kochleostomia	Cochlear	CI422 Streight
3.	M	P	30	tympanotomia tylna, okienko okrągłe	Med-El	Sonata Standard
4.	M	L	2	tympanotomia tylna, okienko okrągłe	Med-El	Sonata Flex24
5.	M	L	1	tympanotomia tylna, okienko okrągłe	Med-El	Sonata Flex28
6.	M	L	1	tympanotomia tylna, okienko okrągłe	Med-El	Sonata Standard
7.	M	L	2	tympanotomia tylna, kochleostomia	Med-El	Concerto Flex20
8.	M	P	5	tympanotomia tylna, okienko okrągłe	Med-El	Sonata Flex28
9.	M	P	14	tympanotomia tylna, okienko okrągłe	Med-El	Sonata Standard

Opis: K – kobieta, M – mężczyzna, L – ucho lewe, P – ucho prawe

Drugi etap polega na wykonaniu tympanotomii tylnej w celu uwidocznienia niszy okienka owalnego. Trzeci etap polega na wykonaniu nacięcia błony okienka okrągłego, aby przygotować drogę wejścia elektrody do schodów bębenka. W etapie czwartym wprowadzana jest elektroda przez okienko okrągłe do schodów bębenka. Przedostatni etap polega na uszczelnieniu okolicy wejścia elektrody oraz przymocowanie jej w obszarze tympanotomii tylnej za pomocą tkanki łącznej i kleju tkankowego. Ostatnim krokiem jest przymocowanie odbiornika do kości za pomocą szwów lub cementu jonomerycznego, założenie drenażu ssącego na 2 dni oraz zaszycie skóry znajdującej się za uchem [24,25].

Charakterystyka grupy badanej

Grupę badaną stanowiło 9 pacjentów (2 kobiety i 7 mężczyzn) z utratą słuchu po urazie głowy spowodowanym pobiciem. Pacjenci w dniu operacji byli w wieku od 24 do 64 lat, średni wiek to 44,6 lata ($SD = 13{,}153$). Czas trwania niedosłuchu wynosił od 1 do 30 lat, średnio 10,2 lat. Najczęstszymi obrażeniami doznanymi podczas pobicia były: złamanie piramidy kości skroniowej (44,4%, $n = 4$), złamanie kości potylicznej (44,4%, $n = 4$), złamanie podstawy czaszki (55,6%, $n = 5$), złamanie kości klinowej (33,3%, $n = 3$), krwawienie śródmózgowe (22,2%, $n = 2$), złamanie kości jarzmowej (22,2%, $n = 2$), wstrząśnienie mózgu (77,8%, $n = 7$), złamanie oczodołu (22,2%, $n = 2$), stłuczenie płatów czołowych (44,4%, $n = 4$). Większość pacjentów miała obustronne szumy uszne. Szczegółową charakterystykę pacjentów przedstawiono w **tabeli 1**.

Przed operacją każda z osób miała wykonane badanie rezonansu magnetycznego w celu zobrazowania warunków anatomicznych. W każdym przypadku otochirurgowi udało się przeprowadzić całkowitą insercję elektrody. U 77,8% ($n = 7$) pacjentów wykonano zabieg, stosując dojście poprzez okienko okrągłe, a u 22,2% ($n = 2$) – z zastosowaniem kochleostomii. W trakcie operacji nie wystąpiły zdarzenia niepożądane. Implant firmy Med-El otrzymało 77,8% ($n = 7$) pacjentów, u pozostałych dwóch osób zastosowano implanty: Advanced Bionics (11,1%, $n = 1$) oraz Cochlear (11,1%, $n = 1$). Najczęściej stosowanymi elektrodami były: Sonata Standard (22,2%, $n = 2$) oraz Sonata Flex24 (22,2%, $n = 2$). Pozostali pacjenci otrzymali następujące elektrody: HiRes 90k Mid-Scala, CI422 Streight, Pulsar Standard, Sonata Flex24 oraz Concerto Flex20. Szczegółowe dane dotyczące operacji przedstawiono w **tabeli 2**.

Wyniki

Stan słuchu

U każdego z pacjentów zarówno przed operacją, jak i po upływie 12 miesięcy od operacji wszczepienia implantu ślimakowego wykonano badanie audiometrii tonalnej. Jej wyniki wykazały niedosłuch obustronny u wszystkich badanych. Przed zabiegiem po stronie operowanego ucha badani mieli niedosłuch głęboki ze średnią progów słyszenia na przewodnictwie powietrznym co najmniej 98,75 dB. Na potrzebę badania brak odpowiedzi lub odczucie wibracji zostały zastąpione maksymalnymi wydolnościami audiometru dla każdej z częstotliwości. Po stronie przeciwnej u 6 pacjentów zdiagnozowano niedosłuch głęboki, a u pozostałych 3 – niedosłuch lekki, ze średnią wszystkich progów słyszenia na przewodnictwie powietrznym równą 37,1 dB, umiarkowany ($M = 55$ dB) oraz znaczny ($M = 75$ dB). Średnie progi słyszenia pacjentów 12 miesięcy po operacji uległy nieznacznemu podwyższeniu zarówno w uchu operowanym, jak i przeciwnym. Porównanie

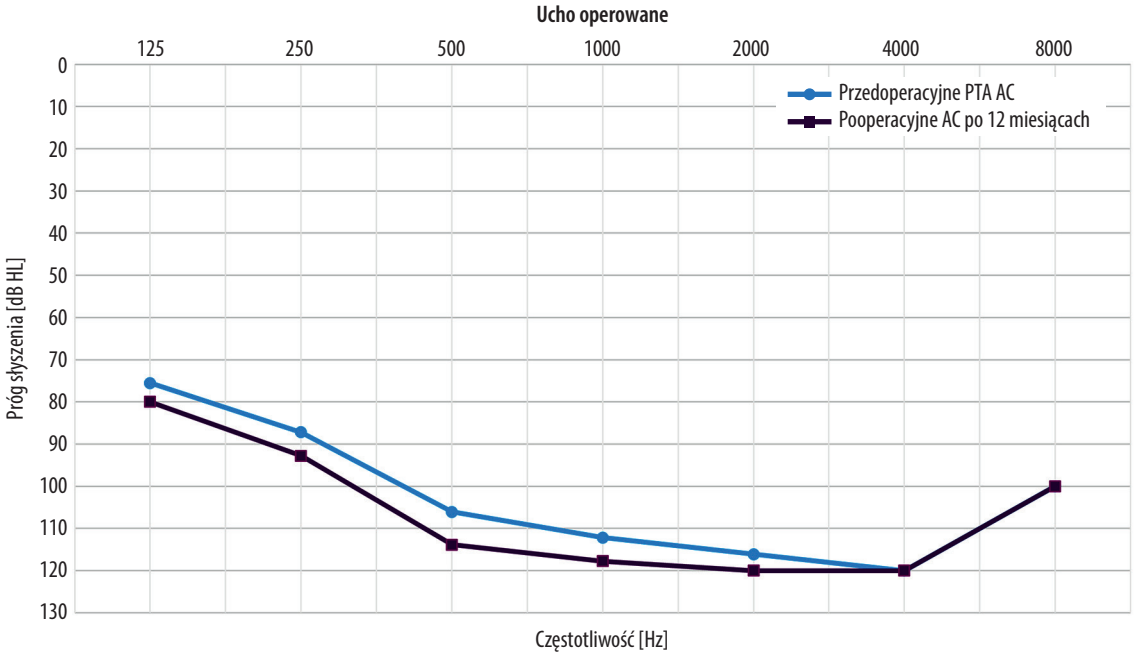

Rycina 1. Średnie progi słyszenia przed operacją (pre-op) oraz 12 miesięcy po zabiegu (post-op) wszczepienia implantu ślimakowego w uchu operowanym; AC – przewodnictwo powietrzne
Figure 1. Mean pre- and 12-month-post-operative hearing thresholds in the operated ear; AC – air conduction

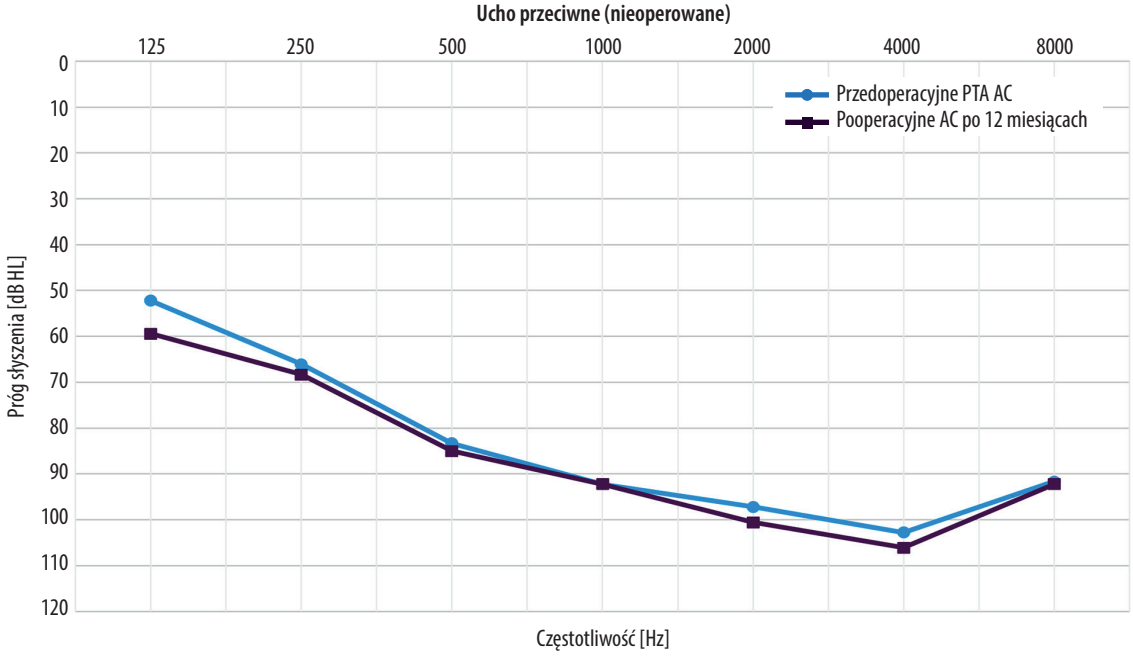

Rycina 2. Średnie progi słyszenia przed operacją (pre-op) oraz 12 miesięcy po zabiegu (post-op) wszczepienia implantu ślimakowego w uchu przeciwnym do operowanego; AC – przewodnictwo powietrzne
Figure 2. Mean pre- and 12-month-post-operative hearing thresholds in contralateral ear; AC – air conduction

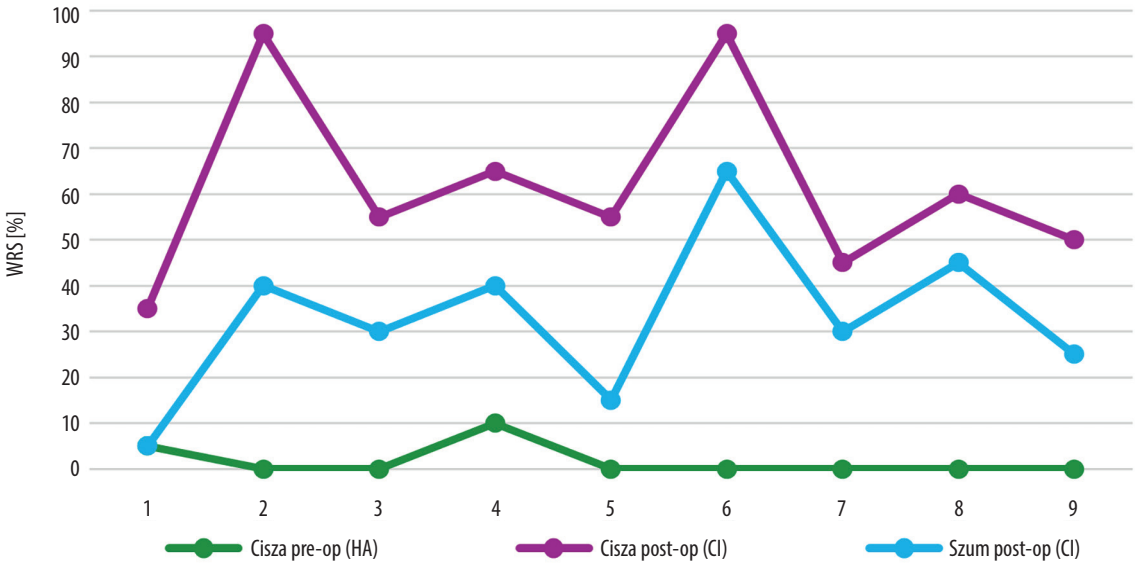

Rycina 3. Rozkład wyników audiometrii słownej wykonanej przed operacją oraz po operacji wszczepienia implantu ślimakowego, w warunkach ciszy i w szumie; HA – aparaty słuchowe, CI – implanty ślimakowe
Figure 3. Pre- and post-operative speech audiometry results, HA – hearing aids, CI – cochlear implants

przed- i pooperacyjnych uśrednionych progów słyszenia z podziałem na częstotliwości i przewodnictwo powietrzne zostało przedstawione na **rycinie 1** dla ucha operowanego oraz **rycinie 2** dla ucha przeciwnego.

Rozumienie mowy

U 77,8% badanych ($n = 7$) próg rozumienia mowy w badaniu audiometrii słownej w polu swobodnym w aparatach słuchowych, przeprowadzonej przez zabiegiem wyniósł 0%. Jedynie u dwóch osób wyniósł odpowiednio 5% i 10%. Pooperacyjne wyniki audiometrii słownej w polu swobodnym, wykonane zarówno w ciszy, jak i w szumie, w aktywnym implancie ślimakowym, zostały przedstawione na **rycinie 3**. Zrozumiałość mowy w badaniu w ciszy mieściła się w przedziale od 35 do 95%, średnio wyniosła 61,7% ($SD = 20{,}8$). W warunkach szumu pacjenci uzyskiwali wyniki od 5 do 65%, średnio 32,8% ($SD = 17{,}5$). Procent zrozumiałości mowy w aktywnym implancie ślimakowym u większości pacjentów był znacząco wyższy w porównaniu z wynikami badania przeprowadzonego przed operacją w obu badaniach. Szczegółowy rozkład wyników wymienionych wyżej trzech badań audiometrii słownej dla każdej osoby badanej przedstawia **rycina 3**.

Średni czas, który upłynął od utraty słuchu do implantacji, wynosił 10,2 roku. Ze względu na znaczne różnice w czasie implantacji podzielono pacjentów na dwie grupy. Pierwsza grupa otrzymała implant w krótkim czasie od zdarzenia, średnio po 2 latach od utraty słuchu, natomiast druga grupa znacznie później – średnio 20 lat po urazie. Procent dyskryminacji mowy po 12 miesiącach od implantacji w pierwszej grupie wynosił średnio 64% ($SD = 18{,}8$) w ciszy i 39% ($SD = 18{,}5$) w szumie, a w grupie drugiej – 58,75% ($SD = 25{,}6$) w ciszy i 25% ($SD = 14{,}7$) w szumie (**rycina 4**). W obu warunkach badania osoby z grupy wczesnej implantacji osiągnęły większy procent dyskryminacji

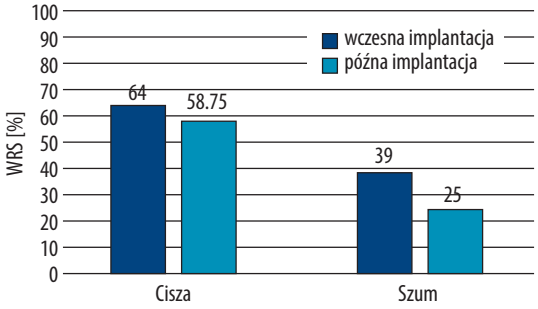

Rycina 4. Porównanie wyników audiometrii słownej w warunkach ciszy i szumu dwóch grup: wczesna implantacja oraz późna implantacja
Figure 4. Comparison of speech audiometry results for two groups: early implantation and late implantation in quiet and noise

mowy w porównaniu do pacjentów z późną implantacją. Różnica była widoczna w szczególności w badaniu audiometrii słownej w szumie.

Dyskusja

Analizując wyniki przeprowadzonych badań, można zauważyć, że do najczęstszych przyczyn urazów czaszkowo-mózgowych należą wypadki komunikacyjne oraz upadki z wysokości. Niemniej urazy głowy wynikające z zastosowania przemocy należą do najtrudniejszych do leczenia z uwagi na dodatkowy aspekt psychologiczny [26,27]. Uraz głowy wynikający z pobicia może prowadzić do poważnych konsekwencji zdrowotnych, w tym do utraty słuchu. Niedosłuch spowodowany takimi urazami może

wpływać na jakość życia pacjentów, a więc stanowi istotny problem nie tylko kliniczny, lecz także społeczny [28].

Celem badania była ocena korzyści z implantacji ślimakowej u pacjentów z głębokim niedosłuchem spowodowanym urazem głowy po pobiciu. U badanych pacjentów wystąpiły następujące fizyczne konsekwencje przemocy: złamanie piramidy kości skroniowej (44,4% osób badanych, $n = 4$), złamanie kości potylicznej (44,4%, $n = 4$), złamanie podstawy czaszki (55,6%, $n = 5$), złamanie kości klinowej (33,3%, $n = 3$), krwawienie śródmózgowe (22,2%, $n = 2$), złamanie kości jarzmowej (22,2%, $n = 2$), wstrząśnienie mózgu (77,8%, $n = 7$), złamanie oczodołu (22,2%, $n = 2$), stłuczenie płatów czołowych (44,4%, $n = 4$).

Greenberg i wsp. [18] w swojej pracy przebadali 25 pacjentów z obustronnym głębokim niedosłuchem spowodowanym urazem głowy. Najczęstszymi współwystępującymi skutkami urazu były: zmiana zachowania spowodowana uszkodzeniem płatów czołowych – 24% ($n = 6$) oraz porażenie nerwu twarzowego – 12% ($n = 3$). W badaniu Khwaja i wsp. [29] najczęstszymi konsekwencjami urazu głowy były: złamanie kości skroniowej 70% ($n = 16$), wstrząśnienie mózgu – 13% ($n = 3$) oraz krwawienie śródmózgowe – 13% ($n = 3$). W przedoperacyjnym badaniu rozumienia mowy (z użyciem aparatu słuchowego) średni próg rozumienia mowy wyniósł 1,6%, natomiast w badaniu pooperacyjnym – 61,7% w ciszy i 32% w szumie. W pracy Firszt i wsp. [30] badania pooperacyjne zostały wykonane w analogicznych warunkach. Średnia rozumienia mowy w warunkach ciszy wynosiła 70%, w szumie – 30%. Alves i wsp. [31] w swoim badaniu skupili się na rehabilitacji słuchowej pacjentów po wszczepieniu implantu po urazie głowy. Na każdej wizycie kontrolnej przeprowadzali szereg badań sprawdzających korzyści płynące z implantacji. Po 12 miesiącach od aktywacji urządzenia przeprowadzili badanie audiometrii słownej w polu swobodnym w aktywnym implancie ślimakowym. Średnia rozumienia mowy w warunkach ciszy wynosiła 55%, w szumie – 35%. Yousef i wsp. [32] przebadali grupę 7 obustronnie zaimplantowanych pacjentów, którzy stracili słuch z powodu złamania kości skroniowej. Pooperacyjnie średnia rozumienia mowy u pacjentów mieściła się w przedziale 60–92%. Lubner i wsp. [33] do swojego badania włączyli 19 pacjentów z niedosłuchem spowodowanym urazem głowy. Po 12 miesiącach od operacji pacjenci mieli wykonany test rozumienia mowy w aktywnym implancie ślimakowym. Wyniki mieściły się w przedziale 22–92% ($M = 69\%$). Powyższe badania pokazują, że pacjenci który utracili słuch w wyniku urazu głowy spowodowanego pobiciem mają możliwość powrotu do świata dźwięków. Przyczynia się to do poprawy ich stanu psychicznego oraz funkcjonowania społecznego [11,33–35].

Wnioski

Niedosłuch spowodowany urazem głowy po pobiciu jest złożonym problemem, który wymaga wieloaspektowego podejścia zarówno podczas diagnozy, jak i leczenia. W celu poprawy rokowań i jakości życia pacjentów najważniejsze jest zrozumienie mechanizmów uszkodzenia oraz zapewnienie skutecznej diagnostyki i odpowiedniego leczenia i rehabilitacji. Przeprowadzone badanie potwierdza, że implantacja ślimakowa u pacjentów z głębokim niedosłuchem spowodowanym urazem głowy po pobiciu przynosi korzyści słuchowe. Po 12 miesiącach od zabiegu u pacjentów zaobserwowano znaczną poprawę dyskryminacji mowy zarówno w warunkach ciszy, jak i w szumie w porównaniu do wyników sprzed operacji uzyskanych przy użyciu aparatów słuchowych. Dodatkowo wyniki wykazały, że pacjenci, którzy otrzymali implant w krótkim czasie po utracie słuchu, uzyskali lepsze rezultaty w teście rozumienia mowy niż osoby, u których implantacja nastąpiła po wielu latach od urazu, co podkreśla znaczenie implantacji w jak najkrótszym czasie po utracie słuchu. Wyzwania związane ze stanem zdrowia, podkreślają potrzebę dalszych badań oraz rozwoju nowych metod diagnostycznych i terapeutycznych.

Finansowanie

Współfinansowany ze środków Funduszu Sprawiedliwości, którego dysponentem jest Minister Sprawiedliwości. Umowa nr 897/2020.

Piśmiennictwo

1. Maas A. Traumatic brain injury: changing concepts and approaches. Chin J Traumatol, 2016; 19(1): 3–6; https://doi.org/10.1016/j.cjtee.2016.01.001.
2. Johnson WD, Griswold DP. Traumatic brain injury: a global challenge. Lancet Neurol, 2017; 16(12): 949–50; https://doi.org/10.1016/S1474-4422(17)30362-9.
3. Hyder AA, Wunderlich CA, Puvanachandra P, Gururaj G, Kobusingye OC. The impact of traumatic brain injuries: a global perspective. NeuroRehabilitation, 2007; 22(5): 341–53.
4. Tseng W-C, Shih H-M, Su Y-C, Chen H-W, Hsiao K-Y, Chen I-C. The association between skull bone fractures and outcomes in patients with severe traumatic brain injury. J Trauma, 2011; 71(6): 1611–4; discussion 1614; https://doi.org/10.1097/TA.0b013e31823a8a60.
5. Takalkar Y, Vashist K, Chakravarthy V, Shinde P. Prospektywna analiza rodzajów urazów głowy wśród motocyklistów noszących i nienoszących kasków. Pol J Surg, 2022; 95(1): 30–4; https://doi.org/10.5604/01.3001.0015.9282.
6. Popescu C, Anghelescu A, Daia C, Onose G. Actual data on epidemiological evolution and prevention endeavours regarding traumatic brain injury. J Med Life, 2015; 8(3): 272–7.
7. Pickett W, Simpson K, Brison RJ. Rates and external causes of blunt head trauma in Ontario: analysis and review of Ontario Trauma Registry datasets. Chronic Dis Can, 2004; 25(1): 32–41.
8. Piteau SJ, Ward MGK, Barrowman NJ, Plint AC. Clinical and radiographic characteristics associated with abusive and nonabusive head trauma: a systematic review. Pediatrics, 2012; 130(2): 315–23; https://doi.org/10.1542/peds.2011-1545.
9. Pilśniak J, Ślusarz R. Epidemiologia urazów czaszkowo-mózgowych w materiale własnym Pogotowia Ratunkowego w Rypinie – badania retrospektywne. The Journal of Neurological and Neurosurgical Nursing, 2013; 2(1): 4–8.
10. Kay A, Teasdale G. Head injury in the United Kingdom. World J Surg, 2001; 25(9): 1210–20; https://doi.org/10.1007/s00268-001-0084-6.

11. Eastwood M, Biggs K, Metcalfe C, Muzaffar J, Monksfield P, Bance M. Outcomes of cochlear implantation in patients with temporal bone trauma: a systematic review and narrative synthesis. J Int Adv Otol, 2021; 17(2): 162–74; https://doi.org/10.5152/JIAO.2021.9228.
12. Esopenko C, Meyer J, Wilde E, Marshall A, Tate D, Lin A i wsp. The study of intimate partner violence-related head trauma: recommendations from the enhancing neuroimaging and genetics through Meta-Analysis Consortium Intimate Partner Violence Working Group, 2019; https://doi.org/10.31234/osf.io/ym43j.
13. Sheridan DJ, Nash KR. Acute injury patterns of intimate partner violence victims. Trauma Violence Abuse, 2007; 8(3): 281–9; https://doi.org/10.1177/1524838007303504.
14. Esopenko C, Meyer J, Wilde EA, Marshall AD, Tate DF, Lin AP i wsp. A global collaboration to study intimate partner violence-related head trauma: The ENIGMA consortium IPV working group. Brain Imaging Behav, 2021; 15(2): 475–503; https://doi.org/10.1007/s11682-020-00417-0.
15. Uchiyama M, Monsanto R da C, Sancak IG, Park GS, Schachern P, Kobayashi H i wsp. Temporal bone pathology secondary to head trauma: a human temporal bone study. Otol Neurotol, 2021; 42(8): e1152–9; https://doi.org/10.1097/MAO.0000000000003192.
16. Kong TH, Lee JW, Park YA, Seo YJ. Clinical features of fracture versus concussion of the temporal bone after head trauma. J Audiol Otol, 2019; 23(2): 96–102; https://doi.org/10.7874/jao.2018.00339.
17. Thorén H, Mäyränpää MK, Mäkitie A, Niemensivu R, Suominen A, Snäll J. Otologic injuries are frequent in pediatric patients with temporal bone fractures. J Craniomaxillofac Surg, 2023; 51(1): 24–30; https://doi.org/10.1016/j.jcms.2023.01.011.
18. Greenberg SL, Shipp D, Lin VY, Chen JM, Nedzelski JM. Cochlear implantation in patients with bilateral severe sensorineural hearing loss after major blunt head trauma. Otol Neurotol, 2011; 32(1): 48–54; https://doi.org/10.1097/MAO.0b013e3181ff73fd.
19. Cowan B, Oska S, Arianpour K, Svider PF, Bojrab D, Hong RS. A systematic review of cochlear implantation in temporal bone fractures and the significance of otic capsule involvement. Otol Neurotol, 2020; 41(10): 1309–15; https://doi.org/10.1097/MAO.0000000000002779.
20. Alpsoy MY, Sönmez S, Orhan Z, Kocasoy Orhan E, Aslıyüksek H, Orhan KS. Evaluation of patients with post-traumatic hearing loss: a retrospective review of 506 cases. J Int Adv Otol, 2021; 17(3): 239–44; https://doi.org/10.5152/iao.2021.9089.
21. Shangkuan W-C, Lin H-C, Shih C-P, Cheng C-A, Fan H-C, Chung C-H i wsp. Increased long-term risk of hearing loss in patients with traumatic brain injury: a nationwide population-based study. Laryngoscope, 2017; 127(11): 2627–35; https://doi.org/10.1002/lary.26567.
22. Pruszewicz A, Demenko G, Richter L, Wika T. Nowe listy artykulacyjne do badań audiometrycznych (cz. I). Otolaryngol Pol, 1994: 50–62.
23. Skarżyński H, Lorens A, Piotrowska A. Zachowanie czułości słuchu dla niskich częstotliwości po wszczepieniu implantu ślimakowego – przegląd literatury. Now Audiofonol, 2014; 3(5): 17–22; https://doi.org/10.17431/893758.
24. Skarżyński H. The strategy of preservation of preoperative hearing and inner ear structures in hearing implant surgery. W: Methods of Partial Deafness Treatment. London–New York: Routledge Taylor & Francis; 2021.
25. Skarżyński H, Piotrowska A, Lorens A. Wszczepy ślimakowe. W: Audiologia kliniczna. Śliwińska-Kowalska M (red.). Łódź: Mediton; 2005, s. 429–42.
26. Howlett JR, Nelson LD, Stein MB. Mental health consequences of traumatic brain injury. Biol Psychiatry, 2022; 91(5): 413–20; https://doi.org/10.1016/j.biopsych.2021.09.024.
27. Stein MB, Jain S, Giacino JT, Levin H, Dikmen S, Nelson LD i wsp. Risk of posttraumatic stress disorder and major depression in civilian patients after mild traumatic brain injury: a TRACK–TBI study. JAMA Psychiatry, 2019; 76(3): 249–58; https://doi.org/10.1001/jamapsychiatry.2018.4288.
28. Kreitzer N, Jain S, Young JS, Sun X, Stein MB, McCrea MA i wsp. Comparing the quality of life after Brain Injury Overall Scale and Satisfaction with Life Scale as outcome measures for traumatic brain injury research. J Neurotrauma, 2021; 38(23): 3352–63; https://doi.org/10.1089/neu.2020.7546.
29. Khwaja S, Mawman D, Nichani J, Bruce I, Green K, Lloyd S. Cochlear implantation in patients profoundly deafened after head injury. Otol Neurotol, 2012; 33(8): 1328–32; https://doi.org/10.1097/MAO.0b013e3182659d19.
30. Firszt JB, Holden LK, Reeder RM, Waltzman SB, Arndt S. Auditory abilities after cochlear implantation in adults with unilateral deafness: a pilot study. Otol Neurotol, 2012; 33(8): 1339–46; https://doi.org/10.1097/MAO.0b013e318268d52d.
31. Alves M, Martins JH, Moura JE, Ramos D, Alves H, Oliveira G i wsp. Auditory rehabilitation after cochlear implantation in adults with hearing impairment after head trauma. Cochlear Implants Int, 2014; 15(6): 312–7; https://doi.org/10.1179/1754762814Y.0000000074.
32. Yousef MF, Theyab R, Garadat SN, Hagr A. Bilateral cochlear implantations in temporal bone fracture: a viable treatment option. Laryngoscope, 2022; 132(10): 2050–5; https://doi.org/10.1002/lary.29994.
33. Lubner RJ, Knoll RM, Trakimas DR, Bartholomew RA, Lee DJ, Walters B i wsp. Long-term cochlear implantation outcomes in patients following head injury. Laryngoscope Investig Otolaryngol, 2020; 5(3): 485–96; https://doi.org/10.1002/lio2.378.
34. Temkin NR, Corrigan JD, Dikmen SS, Machamer J. Social functioning after traumatic brain injury. J Head Trauma Rehabil, 2009; 24(6): 460–7; https://doi.org/10.1097/HTR.0b013e3181c13413.
35. Pomponio MK, Roehm PC. Auditory dysfunction after head trauma: causes, evaluation, and treatment. Curr Phys Med Rehabil Rep, 2024; 12(3): 353–8; https://doi.org/10.1007/s40141-024-00460-8.

Prof. dr hab. n. med. i o zdr. mgr zarz. Piotr H. Skarżyński, email: p.skarzynski@inz.waw.pl • 0000-0002-4978-1915
Mgr Aleksandra Kołodziejak, email: a.kolodziejak@ifps.org.pl • 0000-0002-9952-9558
Lic. Emilia Czaplicka, email: e.czaplicka@ifps.org.pl • 0009-0007-9221-2105
Dr n. med. i n. o zdr. Natalia Czajka, email: n.czajka@ifps.org.pl • 0000-0003-1203-6679
Dr n. med. i n. o zdr. Anna Ratuszniak, email: a.ratuszniak@ifps.org.pl • 0000-0001-6925-0460
Dr n. med. Marek Porowski, email: m.porowski@ifps.org.pl • 0009-0003-8025-2223
Prof. dr hab. med. dr h.c. multi Henryk Skarżyński, email: skarzynski.h@ifps.org.pl • 0000-0001-7141-9851